



PSDTA Tumore dell'ovaio

Allegato 1 : Il percorso diagnostico della massa pelvica

**A cura del Gruppo di Studio Tumori Ginecologici
Rete Oncologica Piemonte e Valle d'Aosta**

Anno di pubblicazione 2022

Anno di revisione 2025

Introduzione

Nel 2013 il Gruppo di Lavoro Tumori Ginecologici ha definito le raccomandazioni relative all'imaging (ecografico e radiologico) nel percorso diagnostico della massa pelvica, analizzando:

- A. lo screening del carcinoma ovarico*
- B. il percorso diagnostico della massa pelvica*
- C. lo staging del carcinoma ovarico*
- D. il follow up del carcinoma ovarico*

Nel 2019 si è reso necessario un aggiornamento del precedente documento, sulla base dei dati di Letteratura recentemente pubblicati.

Nel documento che segue sono contrassegnati da * i paragrafi che sono stati revisionati o aggiunti rispetto al precedente documento del 2020.

Struttura del documento

A. Lo screening del carcinoma ovarico

Tabella 1: Trial rilevanti condotti sullo screening del cancro ovarico

Tabella 2: Riassunto delle indicazioni delle principali LG - Società Scientifiche - documenti di indirizzo sullo screening per carcinoma dell'ovaio

B. La diagnosi della massa pelvica*

- Ruolo dell'ecografia: simple rules e ADNEX*
- I criteri O-RADS (Figura 1)**

Figura 2: Flow-chart riassuntiva dell'approccio diagnostico alla massa pelvica

- Ruolo dell'imaging radiologico: la RM, la TC e la FDG PET/TC*

C. Lo Staging del carcinoma ovarico

La TC, la RM e la FDG PET/TC

Il referto TC radio-oncologico strutturato per tumore maligno ovaio

D. Prospettive future: intelligenza artificiale, radiomica e radiogenomica*

E. Il follow up del carcinoma ovarico

Tabella 3: Riassunto delle indicazioni delle principali LG - Società Scientifiche - documenti di indirizzo sul follow up del carcinoma dell'ovaio

Sospetto clinico-laboratoristico di recidiva

F. Riassunto raccomandazioni

Sono contrassegnati da * i paragrafi che sono stati revisionati o aggiunti rispetto al precedente documento del 2020.

A. Lo screening del carcinoma ovarico

- ✓ Le Società Scientifiche italiane ed internazionali sono concordi nell'affermare che lo screening per il carcinoma ovarico nella popolazione generale non è raccomandato
- ✓ La strategia di screening multimodale (MMS), che include lo screening annuale con CA 125 interpretato utilizzando l'algoritmo di rischio per carcinoma ovarico (ROCA) e l'ecografia transvaginale come test di seconda linea, ha mostrato risultati promettenti nello studio UKCTOCS, ma è necessario un follow-up a più lungo termine prima di valutare la sua reale efficacia e la cost-effectiveness
- ✓ Lo screening potrebbe invece essere opportuno nella popolazione ad alto rischio per carcinoma ovarico, nonostante siano assenti chiare evidenze scientifiche riguardo l'efficacia di tale strategia in termini di diagnosi precoce

A seguire vengono riportati i più importanti trial sullo screening del cancro ovarico, le linee guida e le raccomandazioni delle principali Società Scientifiche.

Tabella 1: Trial rilevanti condotti sullo screening del cancro ovarico

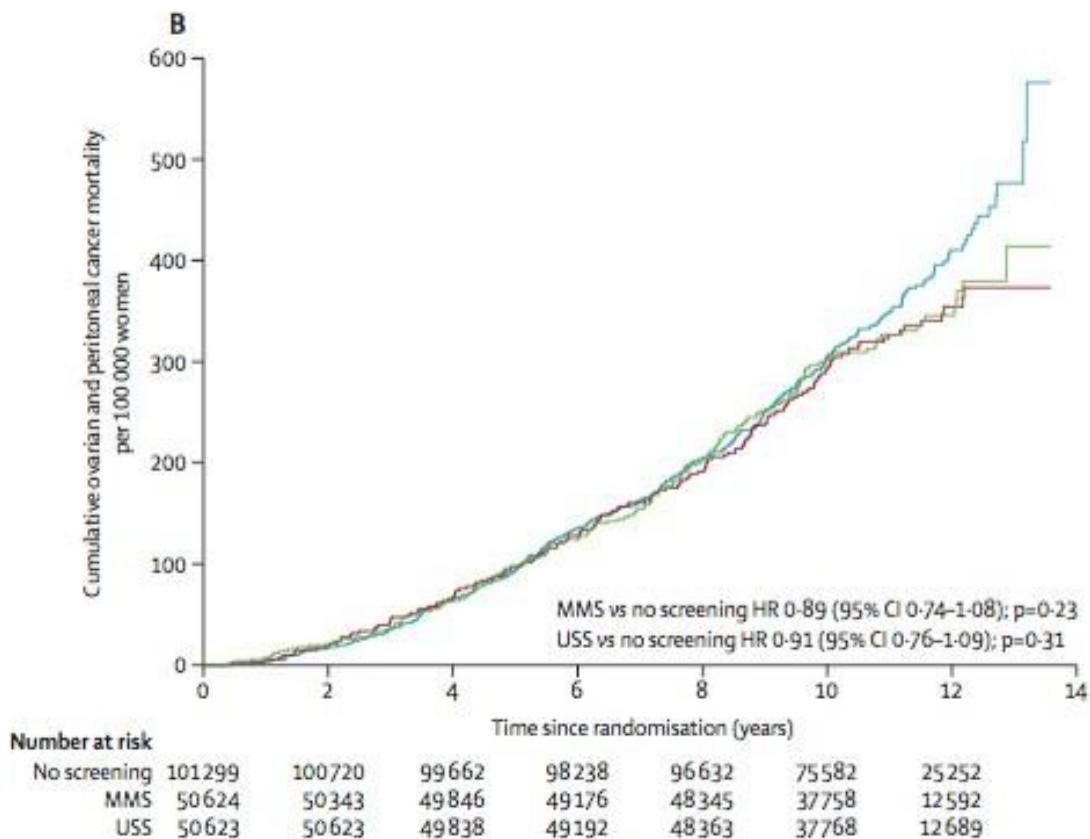
Trial	Focus	Conclusione	
UKCTOCS <i>Lancet 2016</i>	Donne a rischio intermedio di ca ovaio (popolazione generale)	screening non consigliato	RCT: annual multimodal screening with serum CA125 interpreted with ROCA vs annual transvaginal ultrasound screening vs no screening
PLCO <i>Jama 2011 e aggiornamento dopo 15 aa di FU Gynecol Oncol 2016</i>	Donne a rischio intermedio di ca ovaio (popolazione generale)	screening non consigliato	RCT: annual Ca125 + transvaginal ultrasound screening vs no screening
UK FOCSS fase II <i>J Clin Oncol 2017</i>	Donne ad alto rischio di ca ovaio	lo screening potrebbe aiutare a evitare la diagnosi di ca ovarico avanzato, non resecabile	NB non è RCT

L'ecografia transvaginale (TV) è stata valutata come tecnica per la diagnosi precoce del carcinoma ovarico nell'ipotesi che potesse rilevare cambiamenti nella dimensione e nella morfologia delle ovaie prima dello sviluppo di segni o sintomi soggettivi di cancro. Affinchè una strategia di screening sia considerata efficace, deve tuttavia

raggiungere un valore predittivo positivo (VPP) sufficiente. Nell'ambito dello screening per cancro ovarico, un risultato positivo del test di screening può essere valutato definitivamente solo attraverso un intervento chirurgico addominale, procedura correlata ad una serie di potenziali rischi e complicanze. Il raggiungimento di un VPP elevato è dunque fondamentale per ridurre le operazioni non necessarie e il rischio di complicanze legate all'intervento chirurgico in donne altrimenti sane.

Il braccio sottoposto ad ecografia TV (n = 50623) del United Kingdom Collaborative Trial of Ovarian Cancer Screening (**UKCTOCS**) (n=202546) (*Lancet 2016*) ha dimostrato che, per ogni donna con tumore dell'ovaio o peritoneale rilevato mediante screening ecografico annuale, altre 10 donne hanno subito un intervento chirurgico basato su un risultato del test falsamente positivo. Il VPP dell'ecografia per la rilevazione del carcinoma dell'ovaio è risultato estremamente basso e i danni correlate agli interventi chirurgici non necessari derivanti da test falsi positivi hanno superato tutti i benefici dimostrati. Il tasso di falsi positivi è risultato del 3.2% (si tratta cioè di donne che hanno subito un intervento chirurgico e sono state poi diagnosticate all'esame istologico come affette da patologia benigna): il 3.4% di queste donne ha manifestato complicanze legate all'intervento chirurgico (ad es. lesioni vascolari, emorragie, ernie, complicanze della ferita, infezioni, TVP, TEP...). Inoltre, lo studio ha dimostrato che lo screening effettuato nella popolazione generale con ecografia TV annuale non fornisce alcun beneficio in termini di mortalità, se confrontato con nessuno screening.

Per le donne sottoposte a strategia di screening multimodale (MMS), che include lo screening annuale con CA 125 interpretato utilizzando l'algoritmo di rischio per carcinoma ovarico (ROCA algorithm) e l'ecografia TV come test di seconda linea, è stato evidenziato un "trend" di riduzione della mortalità nel periodo a 7-14 anni dall'inizio dello screening, comunque non statisticamente significativo. E' necessario un follow-up a più lungo termine prima di giungere a conclusioni definitive sull'efficacia e sulla cost-effectiveness di tale screening nel carcinoma ovarico.



Anche lo studio **PLCO** (the Prostate Lung Colorectal and Ovarian randomized controlled trial) (*Jama 2011*) non ha dimostrato una riduzione della mortalità nelle donne sottoposte a screening con ecografia TV + Ca125 sierico (n=39105) rispetto ai controlli (n=39111), dati riconfermati nell'aggiornamento pubblicato nel 2016 (*Gynecol Oncol*) dopo un follow up mediano di 19.2 anni (RR 1.06) (95% CI: 0.87–1.30). PLCO ha confermato invece un elevato tasso di falsi positivi (3.2%) e un alto tasso di complicanze correlate alla chirurgia di queste donne (15%).

Lo studio United Kingdom Familial Ovarian Cancer Screening Study (**UK FOCSS**), **fase II**, mirava a stabilire le prestazioni dello screening nelle donne ad alto rischio di carcinoma ovarico utilizzando il dosaggio sierico del Ca125 interpretato utilizzando l'algoritmo di rischio per il carcinoma ovarico (ROCA algorithm) e l'ecografia TV. Le donne erano definite ad alto rischio se: a) portatrici di mutazione BRCA (n = 804) o b) affette da un life-time risk di carcinoma ovarico stimato superiore al 10% in base alla storia personale e familiare (n = 3.544). Lo studio dimostra uno "stage shift" nelle donne sottoposte a screening, con una proporzione statisticamente significativa di neoplasie ovariche diagnosticate in stadio IIIA o inferiore (cioè malattia addominale microscopica o meno) con un maggior ricorso alla "primary debulking surgery" e migliori risultati in termini di tumore residuo assente all'atto chirurgico.

Tabella 2: Riassunto delle indicazioni delle principali LG - Società Scientifiche - documenti di indirizzo sullo screening per carcinoma dell'ovaio

LG - Società Scientifiche - documenti di indirizzo	Indicazione allo screening
U.S. Preventive Services Task Force 2012 – aggiorn. 2018 (JAMA 2018)	NO screening in donne asintomatiche, non affette da una sindrome ereditaria ad alto rischio di cancro
ACOG (Obstet Gynecol 2017)	NO screening nella popolazione generale
NCCN GL Epithelial Ovarian Cancer/Fallopian Tube Cancer/ Primary Peritoneal Cancer 2019 NCCN GL for Genetic/Familial High-Risk Assessment: Breast and Ovarian 2019	NO screening nella popolazione generale. SI screening nelle donne BRCA mutate: ecografia TV + Ca125 "at the clinician discretion", dai 30-35 anni Discutere annessiectomia profilattica al completamento del percorso riproduttivo: 35-40 anni per BRCA1, 40-45 per BRCA2 (a meno che la storia familiare non suggerisca opportunità di anticipare tale intervento)
LG AIOM tumore ovarico 2018 LG AIOM tumore mammella 2018 Protocollo assistenziale nelle donne a rischio	NO screening nella popolazione generale e nemmeno nella popolazione ad alto rischio (BRCA mutate); il documento LG AIOM tumore mammella 2018 riporta che "alcune regioni hanno deliberato le linee guida per la sorveglianza dei soggetti con mutazione genetica" e riporta le procedure consigliate dalla Regione Emilia-Romagna nel documento "Protocollo assistenziale nelle donne a rischio ereditario di tumore della mammella e/o ovaio. Contributo ^[1] _[SEP] n°91/2016 Regione Emilia

ereditario di tumore della mammella e/o ovaio. Contributo n°91/2016 Regione Emilia Romagna, II Edizione Anno 2016	<p style="text-align: right;">Romagna, II Edizione Anno 2016".</p> <p>Tale protocollo prevede, per la sorveglianza ovarica per le donne portatrici di mutazione BRCA1/2, un'ecografia TV e il dosaggio CA-125 ogni 6 mesi a partire dall'età di 30 anni, specificando tuttavia che <u>tale proposta viene fatta nonostante siano assenti chiare evidenze scientifiche riguardo l'efficacia di tale strategia in termini di diagnosi precoce</u></p>
PNLG Diagnosi e terapia del carcinoma ovarico 2004	<p style="text-align: right;">NO screening nella popolazione generale. SI screening nella popolazione HR: esame pelvico + ecografia TV + Ca125 Ogni 12 mesi</p> <p style="text-align: right;">Discutere annessiectomia profilattica al completamento del percorso riproduttivo, dopo i 36 anni</p>
Regione Piemonte <i>Deliberazione della Giunta Regionale 29 marzo 2019, n. 71-8681 Disposizioni in merito alla diagnosi precoce del tumore della mammella e dell'ovaio in persone con riscontro di rischio eredo-familiare</i>	<p style="text-align: right;">SI screening nelle donne BRCA mutate: esame pelvico + ecografia TV + Ca125 Ogni 6 mesi, dai 30 anni (esenzione D99)</p>

B. La diagnosi della massa pelvica

Ruolo dell'ecografia

L'Ecografia è lo strumento più utilizzato per la diagnosi e/o la conferma di sospetto clinico di massa pelvica: essa offre infatti le migliori opportunità diagnostiche, grazie alla sua capacità di definire con accuratezza le caratteristiche morfologiche degli organi pelvici e alla possibilità di eseguire contestualmente anche la valutazione dinamica quali-quantitativa della vascolarizzazione della massa.

Per la valutazione della massa annessiale l'approccio transvaginale è preferibile rispetto all'approccio transaddominale poiché più sensibile, anche se la combinazione delle due tecniche risulta molto appropriata nello studio delle masse di grandi dimensioni.

Per quanto riguarda le masse pelviche annessiali, l'ecografia transvaginale consente non solo di confermare il sospetto clinico/porre diagnosi della presenza di una massa, ma anche di stimarne la potenziale benignità/malignità attraverso la valutazione di alcuni parametri.

Negli ultimi 30 anni sono stati proposti molti parametri ecografici, eventualmente raggruppati in "score", per la valutazione della natura delle masse pelviche annessiali. In particolare negli ultimi 10 anni, gli studi che hanno avuto maggiore diffusione sono stati gli studi IOTA (International Ovarian Tumors Analysis)

- ✓ Il primo step per una adeguata valutazione delle massa annessiale deve prevedere una ecografia transvaginale eseguita e refertata secondo la terminologia IOTA (Vedi **Allegato 1**: Refertazione dell'ecografia transvaginale IOTA).

La Letteratura propone score puramente ecografici (es. Simple rules) oppure misti (ecografia ± dati clinici ± marcatori sierici) (es. Risk of Malignancy Index, ADNEX) per determinarne la benignità/malignità della massa.

Simple rules

Caratteristiche ecografiche predittive di "malignità"

- M1: TUMORE IRREGOLARE SOLIDO
- M2: ASCITE
- M3: N° ≥ 4 PAPILLE ENDOFITICHE
- M4: TUMORE MULTILOCULARE SOLIDO CON DIAMETRO MAX > 100 MM
- M5: LESIONE ALTAMENTE VASCOLARIZZATA

Caratteristiche ecografiche predittive di "benignità"

- B1: CISTI UNILOCULARE
- B2: CISTI UNILOCULARE-SOLIDA CON COMPONENTE SOLIDA DI DIAMETRO < 7 MM
- B3: CONI D'OMBRA
- B4: CISTI MULTILOCULARI "SMOOTH" CON DIAMETRO MAX < 100 MM
- B5: LESIONE NON VASCOLARIZZATA

Se sono presenti 1 o più caratteristiche ecografiche predittive di malignità e non è presente nessuna caratteristica ecografica predittiva di benignità: la lesione è classificata come maligna (**≥ 1 M e nessuna B = maligna**).

Se sono presenti 1 o più caratteristiche ecografiche predittive di benignità e non è presente nessuna caratteristica ecografica predittiva di malignità: la lesione è classificata come benigna (**≥ 1 B e nessuna M = benigna**).

In tutti i casi intermedi il giudizio delle Simple Rules in merito alla massa non è conclusivo (**≥ 1 M e ≥ 1 B = giudizio non conclusivo; nessuna M e nessuna B = giudizio non conclusivo**).

Applicando le Simple rules (e l'ecografia TV di II livello in caso di esito incerto delle Simple rules) si raggiungono una Sensibilità del 90% e una Specificità del 93% (*Timmerman D et al. Simple ultrasound rules to distinguish between benign and malignant adnexal masses before surgery: prospective validation by IOTA group. BMJ 2010; 341: c6839*).

Un studio prospettico multicentrico pubblicato nel 2013 ha dimostrato che la performance diagnostica delle IOTA Simple rules per la caratterizzazione preoperatoria delle masse annessiali viene mantenuta anche quando l'ecografia TV viene eseguita da ecografisti con differenti background di formazione e di esperienza (*Sayasneh A et al. Multicentre external validation of IOTA prediction models and RMI by operators with varied training. Br J Cancer. 2013 May 14*). Questo lavoro supporta pertanto l'applicazione delle Simple rules anche in centri di primo livello.

Il giudizio delle Simple Rules in merito alla massa non è conclusivo in circa il 25% delle masse annessiali.

- ✓ L'esecuzione e la refertazione di un'ecografia transvaginale secondo i criteri IOTA consente l'applicazione delle Simple Rules in qualsiasi Centro a cui la donna afferisca

Di fronte ad una massa annessiale l'ecografista esperto che utilizza la valutazione soggettiva ("subjective impression") per definire la malignità della lesione ha dimostrato una sensibilità e specificità del 88-96% e 90-96%.

Timmerman D et al: Subjective assessment of adnexal masses using ultrasonography: An analysis of interobserver variability and experience. Ultrasound Obstet Gynecol 13:11-16, 1999

Valentin L: Pattern recognition of pelvic masses by gray-scale ultrasound imaging: The contribution of Doppler ultrasound. Ultrasound Obstet Gynecol 14:338-347, 1999

L'ecografista esperto rappresenta dunque la prima scelta di fronte ad una massa non interpretabile con le Simple Rules.

Con il termine "ecografista esperto" si fa riferimento a quanto descritto sec EFSUMB per l'ecografista level 3: "This requires a practitioner to spend a significant part of their time undertaking ultrasound examinations or teaching, research and development in the field of ultrasound".

<http://www.efsumb.org/guidelines/2009-04-14introduction.pdf>

In uno studio multicentrico di valutazione condotto all'interno della Rete Oncologica utilizzando nel percorso diagnostico le "simple rules" e la valutazione soggettiva nei casi non conclusivi è stata ottenuta una performance diagnostica sovrapponibile a quella della letteratura (Piovano et al . Ultrasound Obstet Gynecol 2017; 50: 395–403)

In mancanza di ecografista esperto è possibile ricorrere allo score ADNEX o all'esecuzione di una Risonanza Magnetica dell'addome inferiore con mdc.

ADNEX

Il modello ADNEX utilizza nove variabili. Tre di queste sono variabili cliniche: età, livello sierico di CA-125 e tipo di centro (centro di riferimento oncologico vs altro); le altre sei variabili sono ecografiche: diametro massimo della lesione, proporzione di tessuto solido, presenza più di 10 loculi, numero di papille, presenza di ombre acustiche e presenza di ascite.

Questo modello è in grado di stimare non solo la probabilità che una massa annessiale sia benigna o maligna, ma anche, nel caso di malignità, la probabilità che sia borderline, carcinoma in stadio I, carcinoma in stadio II-IV o carcinoma metastatico.

Il software per l'applicazione del modello ADNEX è disponibile in modo gratuito on line (www.iotagroup.org/adnexmodel/). Dopo l'inserimento delle variabili richieste, ADNEX calcola per ciascuna massa la probabilità (in termini di %) che tale lesione sia benigna, borderline, carcinoma in stadio I, carcinoma in stadio II-IV o carcinoma metastatico.

Per interpretare la stima di malignità della lesione prodotta da ADNEX è opportuno scegliere un cut-off al di sopra del quale la lesione sarà considerata maligna e gestita come tale.

La scelta del cut-off condiziona la sensibilità e la specificità di ADNEX:

basso cut-off (1-3%) = alta sensibilità, alto VPN, specificità limitata: basso rischio di gestire conservativamente lesioni maligne, quasi tutte le lesioni con score ADNEX < del cut-off saranno benigne, rischio di falsi positivi (**FP**) tra le donne operate e dunque potenziali complicanze in donne affette da patologia benigna

alto cut-off (10-20%) = alta specificità, alto VPP, la sensibilità scende: quasi tutte le donne operate saranno affette da tumore maligno, rischio di falsi negativi (**FN**) e dunque rischio di gestire conservativamente donne affette da tumore

In particolare:

ADNEX cut-off	Sensibilità (maligno)	VPN	% al di sotto del cut-off
1%	99.9%	99.6%	8.4%
3%	99.1%	99%	29.5%
10%	96.4%	98.5%	50.5%

ADNEX cut-off 10%: sens 96.5% - spec 71.3% (Van Calster B BMJ 2014)

La scelta del cut-off deve essere pesata da ciascun Centro rispetto alla prevalenza dei tumori annessiali maligni

in quel contesto, alle risorse disponibili ed ai fattori organizzativi.

E'ragionevole proporre un cut-off del 10%, tuttavia in alcuni centri potrebbe essere opportuno scendere al 3% o 1%.

- ✓ Se la massa annessiale risulta non classificabile con le Simple Rules, la donna deve essere indirizzata ad un ecografista esperto per ripetere la valutazione ecografica
- ✓ Se questa opzione non è disponibile, la donna può eseguire una valutazione della massa tramite ADNEX (utilizzando il cut-off scelto da quello specifico centro: 1 - 3 o 10%) o tramite RM addome inferiore con mdc
- ✓ Nel caso in cui la donna venga avviata a follow-up clinico ed ecografico è opportuno ripetere l'ecografia TV a 3 mesi: se tale esame conferma l'indicazione a follow-up, la donna ripete un'altra ecografia TV a 6 mesi e a 12 mesi dalla prima diagnosi
- ✓ Nel referto ecografico può essere valutata la possibilità di inserire un riferimento esplicito all'utilizzo di ADNEX, tipo: "massa annessiale interpretata secondo score ADNEX (*Van Calster B, et al. BMJ 2014*): si invia a visita CAS / ecografia TV di follow up a 3 mesi"

Bibliografia ADNEX

Van Calster B, et al. BMJ 2014

Epstein E, et al. Ultrasound Obstet Gynecol 2016

Araujo KG, et al.. Ultrasound Obstet Gynecol 2016

Szubert S, et al. Gynecol Oncol 2016

Sayasneh A, et al. Br J Cancer 2016

Meys EM, et al. Ultrasound Obstet Gynecol 2016

Joyeux E, et al. Gynecol Obstet Fertil 2016

Van Calster B, et al. Eur J Epidemiol 2012

Van Calster B, et al. Gynecol Oncol Reports 2016

Timmerman D, et al. Ultrasound Obstet Gynecol 2000

O-RADS*

O-RADS™ è l'acronimo di Ovarian-Adnexal Imaging-Reporting-Data System: nell'estate del 2015, sotto la supervisione dell'American College of Radiology, è stato formato il Comitato Ovarian-Adnexal Reporting and Data System (O-RADS) con lo scopo di creare un lessico standardizzato per descrivere le caratteristiche di imaging delle masse ovariche e annessiali applicandolo a un sistema di stratificazione e gestione del rischio per la valutazione della malignità. Questo è uno sforzo collaborativo in corso di un gruppo internazionale di esperti in imaging ginecologico e gestione delle masse ovariche/annessali che include un ampio spettro di esperti in radiologia, ginecologia, patologia e oncologia ginecologica provenienti da Stati Uniti, Canada, Europa e Stati Uniti Regno.

Sebbene il valore predittivo di queste regole e modelli, come descritto in precedenza, sia elevato la loro accettazione è stata finora limitata nella pratica clinica negli Stati Uniti e in Canada. Ciò può essere correlato alla

preferenza per un cosiddetto approccio di riconoscimento dei modelli piuttosto che un modello matematico (ADNEX),

Il lessico Ovarian-adnexal Reporting and Data System (O-RADS) per gli Stati Uniti è stato pubblicato nel 2018 e, prendendo in considerazione l'evidenza a sostegno delle prestazioni della diversa terminologia utilizzata in letteratura per la classificazione di una massa come benigna si sono concordati termini simili a quelli utilizzati nei modelli IOTA.

Per la stratificazione del rischio, il sistema O-RADS US raccomanda sei categorie (O-RADS 0–5), che incorporano l'intervallo da normale ad alto rischio di malignità. Questo sistema unico rappresenta una collaborazione tra l'approccio basato su pattern comunemente utilizzato in Nord America e la valutazione IOTA (International Ovarian Tumor Analysis) di diverse neoplasie, ampiamente utilizzata, basata in Europa,

Per classificare una lesione specifica, è possibile applicare due strategie complementari. Si possono utilizzare i caratteri descrittivi statunitensi per valutare la lesione, riconosciuta come il metodo più accurato per discriminare le lesioni benigne da quelle maligne nelle mani di ecografisti esperti come presentato nel lessico statunitense O-RADS. In alternativa, è possibile utilizzare la previsione del rischio fornita utilizzando il modello IOTA ADNEX (vedi fig 1)

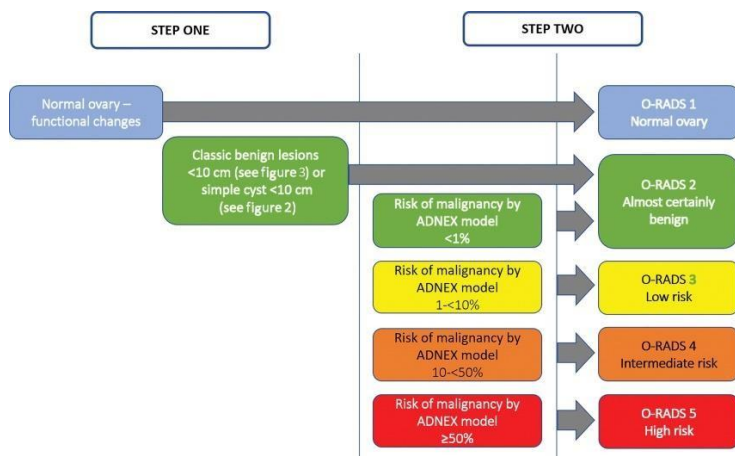


figura 1

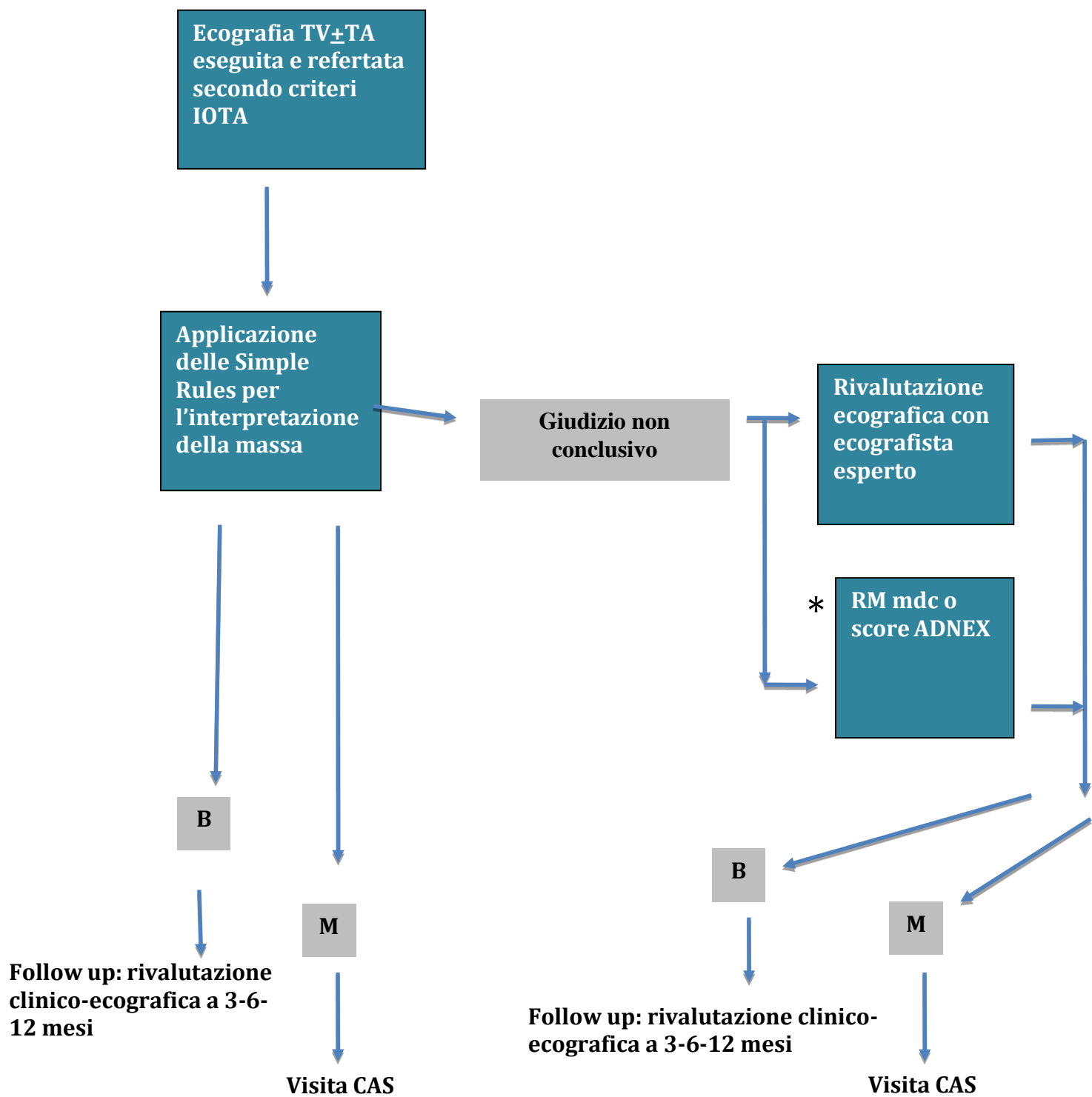
L'immagine mostra l'incorporazione della valutazione delle diverse neoplasie nel modello ADNEX nel sistema di classificazione del rischio O-RADS (Ovarian-Adnexal Reporting and Data System).

Bibliografia O-RADS

1. O-RADS US Risk Stratification and Management System: A Consensus Guideline from the ACR Ovarian-Adnexal Reporting and Data System Committee. Andreotti RF, Timmerman D, Strachowski LM, Froyman W, Benacerraf BR, Bennett GL, Bourne T, Brown DL, Coleman BG, Frates MC, Goldstein SR, Hamper UM, Horrow MM, Hernanz-Schulman M, Reinhold C, Rose SL, Whitcomb BP, Wolfman WL, Glanc P. *Radiology*. 2020 Jan;294(1):168-185.
2. Validation of American College of Radiology Ovarian-Adnexal Reporting and Data System Ultrasound (O-RADS US): Analysis on 1054 adnexal masses. Cao L, Wei M, Liu Y, Fu J, Zhang H, Huang J, Pei X, Zhou J. *Gynecol Oncol*. 2021 Jul;162(1):107-112

3. *Contemporary Guidelines for Adnexal Mass Imaging: A 2020 Update.* Stein EB, Roseland ME, Shampain KL, Wasnik AP, Maturen KE. *Abdom Radiol (NY)*. 2021 May;46(5):2127-2139.
4. *Comparison of O-RADS, GI-RADS, and IOTA simple rules regarding malignancy rate, validity, and reliability for diagnosis of adnexal masses.* Basha MAA, Metwally MI, Gamil SA, Khater HM, Aly SA, El Sammak AA, Zaitoun MMA, Khattab EM, Azmy TM, Alayouty NA, Mohey N, Almassry HN, Yousef HY, Ibrahim SA, Mohamed EA, Mohamed AEM, Afifi AHM, Harb OA, Algazzar HY. *Eur Radiol*. 2021 Feb;31(2):674-684.

Figura 2: Flow-chart riassuntiva dell'approccio diagnostico alla massa pelvica



* se non è possibile ricorrere al giudizio dell'ecografista esperto in un tempo ragionevole
B: massa interpretata come verosimilmente benigna

Ruolo dell'imaging radiologico

La Risonanza Magnetica (RM) viene utilizzata come metodica "problem solving" nei casi di masse in cui l'ecografia non è stata dirimente, con una sensibilità dell'81% ed una specificità del 98% nella loro caratterizzazione. La RM può infatti contribuire alla diagnosi sull'origine della massa (uterina o ovarica) e alla differenziazione tra una forma benigna ed una maligna.

Sia in età riproduttiva che nel periodo post-menopausale l'uso della RM, in caso di esame ecografico non conclusivo o tecnicamente limitato, è considerato dall'**American College of Radiology** con un criterio di appropriatezza 5 (esame che può essere appropriato) (in una scala da 1 a 9, dove 1 è considerato non appropriato e 9 molto appropriato).

Ev-Toaff AS, Horrow MM, Andreotti RF, Lee SI, DeJesus Allison SO, Bennett GL, Brown DL, Glanc P, Horowitz NS, Javitt MC, Podrasky AE, Scoutt LM, Zelop CM, Expert Panel on Women's Imaging. ACR Appropriateness Criteria clinically suspected adnexal mass. [online publication]. Reston (VA): American College of Radiology (ACR); 2009.

La Tomografia Computerizzata (TC) in questo ambito non è utile a causa della bassa risoluzione di contrasto.

La FDG PET/TC nella caratterizzazione metabolica di massa pelvica presenta un ruolo ancora controverso. Attualmente non esiste alcuna indicazione all'utilizzo di questa metodica di medicina nucleare in tale scenario clinico.

Al momento non se ne può raccomandare l'utilizzo routinario, in primo luogo poiché tale approccio non risulterebbe "cost-effective", in secondo luogo poiché, nonostante l'elevata sensibilità e specificità, si avrebbe una probabilità non trascurabile di ottenere risultati falsi negativi (tumori borderline, tumori a basso grado, adenocarcinomi microinvasivi ed alcuni tipi istologici come i carcinomi mucinosi e a cellule chiare) oppure falsi positivi (fibromi, miomi, follicolo ovarico/corpo luteo nelle donne in età fertile).

C. *Lo Staging del carcinoma ovarico*

La maggior parte dei tumori ovarici è diagnosticata in uno stadio avanzato (III e IV stadio) quando la neoplasia si è ormai estesa oltre la pelvi.

Il ruolo delle tecniche di imaging consiste nel valutare pre-operativamente l'estensione della malattia (si stima che la laparotomia sottostadia fino al 40% dei tumori ovarici) e provare a predire la resecabilità chirurgica.

La Risonanza Magnetica (RM) e la Tomografia Computerizzata (TC) sono state entrambe utilizzate per studiare la resecabilità del tumore, nel tentativo di riuscire a selezionare le donne da indirizzare ad una chirurgia effettivamente citoriduttiva oppure ad una chemioterapia neoadiuvante preoperatoria. Le tecniche di radiologia tradizionale (Rx torace, clisma opaco, urografia) possono considerarsi invece superate da queste tecniche di imaging.

Ad oggi tuttavia non esiste un set di caratteristiche radiologiche predittive di citoriducibilità universalmente applicabili che possa risparmiare alla donna con carcinoma ovarico avanzato la valutazione intraoperatoria. I modelli predittivi che hanno utilizzato caratteristiche radiologiche per predire l'outcome chirurgico hanno raggiunto buone sensibilità e specificità all'interno di piccole coorti, ma non si sono rivelati universalmente applicabili.

Aldilà della valutazione di citoriducibilità, una corretta stadiazione pre-operatoria permette di pianificare al meglio l'intervento chirurgico (sede in cui realizzare l'intervento, tipo di equipe, tempi chirurgici).

La TC con mezzo di contrasto (previa valutazione della funzionalità renale e di una eventuale diatesi allergica) è la modalità di scelta nella valutazione pre-operatoria del tumore ovarico: ha un'accuratezza complessiva del 94% (19), identificando le eventuali metastasi peritoneali, omentali, epatiche, spleniche e linfonodali. Le attuali apparecchiature TC multistrato possono identificare, anche attraverso ricostruzioni multiplanari, gli impianti peritoneali con una specificità del 100% ed un'accuratezza diagnostica dell'80%. Il limite principale dell'esame TC è la difficoltà di identificare nodularità < 5 mm, specialmente in assenza di ascite.

Nessuna sostanziale differenza è stata riscontrata nella valutazione dell'estensione della malattia tra TC ed RM. Complessivamente l'accuratezza diagnostica della RM è del 93%, tuttavia il ruolo di questa metodica è limitato per una maggiore disponibilità di apparecchiature TC ed un minor costo (ed una minore durata) dell'esame TC. La RM può essere utilizzata in donne con controindicazioni assolute all'esame TC o come metodica "problem solving" (con esame "mirato") in caso di reperti TC dubbi o non conclusivi.

L'uso della TC (addome) è considerato con un criterio di appropriatezza 9 (in una scala da 1 a 9, dove 1 è considerato non appropriato e 9 molto appropriato) dall'**American College of Radiology**; ACR appropriateness criteria, 2009. La RM ha un criterio di appropriatezza di 5 (venendo utilizzata come esame "problem solving") così come l'ecografia transvaginale.

La TC del torace ha un criterio di appropriatezza di 4.

Le linee guida **NICE 2011** raccomandano, in caso di sospetto clinico ed ecografico di carcinoma ovarico, l'esecuzione di una TC addome completo, includendo il torace se clinicamente indicato. Queste linee guida specificano inoltre di non utilizzare la RM come esame di routine nella donna con sospetto cancro ovarico.

National Collaborating Centre for Cancer. Ovarian cancer. The recognition and initial management of ovarian cancer. London (UK): National Institute for Health and Clinical Excellence (NICE); 2011 Apr. 28 p.(Clinical guideline; no. 122).

Nella **ri-stadiazione** di una massa pelvica sottoposta a chirurgia non radicale la TC torace e addome completo con mezzo di contrasto è l'esame di scelta, da effettuarsi tra i 7 ed i 35 giorni dall'intervento chirurgico.

Attualmente le linee guida nazionali ed internazionali non prevedono l'utilizzo della FDG PET/TC nella stadiazione dei tumori ovarici, principalmente per la scarsità di studi prospettici che abbiano valutato l'impatto di tale metodica in questo scenario clinico. Tuttavia **POTREBBE TROVARE UN RUOLO NEL LIMITATO SETTING** per l'identificazione di metastasi a distanza in donne ad altro rischio e nelle donne con reperti dubbi all'imaging convenzionale.

La PET/TC è caratterizzata da un'elevata sensibilità nell'identificazione di metastasi peritoneali di dimensioni ≥ 1 cm e di adenopatie ≥ 7 mm. Dai risultati di tali studi emerge che l'accuratezza diagnostica in fase di stadiazione raggiunge valori di 69-75%; sembra, inoltre, che la FDG PET/TC sia molto utile nel discriminare tra donne con malattia in stadio IIIC-IV e donne con malattia in stadio I-IIIB.

In sostanza, la FDG PET/TC nella stadiazione del tumore ovarico rappresenta una metodica diagnostica importante, da utilizzare come esame complementare alle altre tecniche di imaging: in particolare, se ne può indicare l'utilizzo in caso di sospetto clinico di malattia avanzata, ma imaging convenzionale negativo o in caso di reperti dubbi alla TC e/o alla RM.

Il suo maggiore vantaggio è rappresentato dalla capacità di identificare l'eventuale disseminazione extra-addominale di malattia .

D. Prospettive future:

Intelligenza artificiale , radiomica e radiogenomica*

In letteratura vi è crescente interesse nell'ambito dell'applicazione di algoritmi basati su software di Intelligenza Artificiale e biomarcatori nell'ambito della diagnostica e della valutazione prognostica delle pazienti affette da carcinoma epiteliale dell'ovaio in fase pre-chirurgica.

Con il termine RADIOMICA si intende un'analisi quantitativa che è in grado, attraverso dei software di analisi della tessitura dell'immagine, in alcuni ambiti specifici, di differenziare a priori i pazienti che risponderanno alla terapia rispetto a quelli nei quali la malattia andrà in progressione.

Attraverso la Radiomica le immagini, ottenute dagli esami TAC, RM o PET, vengono convertite in dati numerici. Essi vengono calcolati da strumenti di calcolo dedicati e la loro manipolazione e analisi richiede spesso l'utilizzo di tecniche avanzate, quali le metodiche di intelligenza artificiale per la gestione dei cosiddetti "big data".

Questo patrimonio di dati numerici, definisce molte caratteristiche del tumore e dell'ambiente circostante, relative ad esempio alla forma, al volume, alla struttura tissutale.

Con tali tecniche, è possibile studiare l'eventuale correlazione fra i dati ottenuti dalle immagini e le caratteristiche molecolari e genomiche del tumore, con l'obiettivo finale di estrarre direttamente dalle immagini indicazioni sull'aggressività della malattia, sulle terapie più indicate e sulla risposta alle cure.

L'associazione/combinazione di radiomica e genomica (radio-genomica) può essere classificata in due diversi approcci metodologici. Il primo indaga i legami tra i due, cioè da quale parte le informazioni genomiche possono essere spiegate o "decodificate" da radiomica, che è stata descritta come "genomica per immagini" e indagato in numerosi studi. Il secondo riguarda lo sviluppo di una metodologia che combini due fonti di informazione che utilizzano il loro valore complementare al fine di costruire in modo più efficiente modelli predittivi.

E. Il follow up del carcinoma ovarico*

Il follow-up, cioè il programma di controllo delle donne durante la remissione della malattia, è oggetto di discussione, poiché le indicazioni relative agli accertamenti da eseguire derivano da evidenze retrospettive, revisione della letteratura e consensi di esperti. Le tipologie delle procedure da eseguire e la frequenza degli accertamenti non sono chiaramente codificate e mancano studi randomizzati.

Le linee guida nazionali e internazionali inerenti al follow up del carcinoma ovarico sono concordi nel raccomandare l'utilizzo di qualsiasi tecnica di imaging solo su indicazione clinica, nel sospetto di una recidiva. La sorveglianza delle donne sottoposte a trattamento chirurgico conservativo, con la preservazione di almeno una gonade, deve invece prevedere ecografie TV periodiche, al fine di evidenziare eventuali riprese di malattia nell'ovaio residuo. Infatti gli studi pubblicati dimostrano elevati tassi di guarigione nelle donne trattate per una recidiva isolata annessiale insorta dopo chirurgia conservativa.

Tabella 3: Riassunto delle indicazioni delle principali LG - Società Scientifiche - documenti di indirizzo sul follow up del carcinoma dell'ovaio

Linea guida	Timing del follow up	Indicazione a visita e dosaggio ca125	Indicazione ad ecografia TV	Indicazione ad altro imaging
NCCN GL Epithelial Ovarian Cancer/Fallopian Tube Cancer/ Primary Peritoneal Cancer 2019	ogni 2-4 mesi per i primi 2 anni, ogni 3-6 mesi per i successivi 3 anni e poi una volta all'anno	Si	Nelle donne sottoposte a trattamento di fertility sparing	Su indicazione clinica
LG AIOM tumore ovarico 2018	-	Si	Nelle donne sottoposte a trattamento di fertility sparing	Su indicazione clinica
PNLG 2004	ogni 3-4 mesi per i primi 2 anni poi ogni 6 mesi fino a 10 anni	Si	Su indicazione clinica	Su indicazione clinica

- ✓ Non vi sono prove che esami strumentali non mirati siano di qualche beneficio per la donna
- ✓ Tutte le donne sottoposte a trattamenti conservativi con la preservazione di almeno una gonade dovrebbero eseguire durante il follow-up ecografie TV periodiche

Se l'ecografia TV viene effettuata nell'ambito del follow up, nel referto è opportuno descrivere:

- per la donna sottoposta a staging completo, comprendente isterectomia ed annessiectomia bilaterale:
 1. la presenza /assenza di masse pelviche (in presenza di massa pelvica descriverla secondo la terminologia e criteri IOTA)
 2. la cupola vaginale
 3. la presenza/assenza di versamento libero nella pelvi
- per la donna sottoposta a trattamento conservativo: qualunque lesione ovarica sospetta deve essere caratterizzata secondo i criteri IOTA.

Lecture utili:

- Franchi D, Boveri S, Fruscio R, Fischerova D, Guerriero S, Moruzzi MC, Colombo N, Timmerman D, Valentin L, Testa AC. *Imaging in gynecological disease (8): ultrasound characteristics of recurrent borderline ovarian tumors. Ultrasound Obstet Gynecol. 2013 Apr;41(4):452-8*
- Franchi D, Boveri S, Radice D, Portuesi R, Zanagnolo V, Colombo N, Testa AC. *Ultrasonographic diagnosis and longitudinal follow-up of recurrences after conservative surgery for borderline ovarian tumors. Am J Obstet Gynecol. 2016 Dec;215(6):756.e1-756.e9.*
- Di Legge A, Pollastri P, Mancari R, Ludovisi M, Mascilini F, Franchi D, Jurkovic D, Coccia ME, Timmerman D, Scambia G, Testa A, Valentin L. *Clinical and ultrasound characteristics of surgically removed adnexal lesions with largest diameter ≤ 2.5 cm: a pictorial essay. Ultrasound Obstet Gynecol. 2017 Nov;50(5):648-656*

Nel sospetto clinico-laboratoristico di recidiva, l'**American College of Radiology** indica che la TC addome è la metodica di imaging da utilizzare, con un criterio di appropriatezza 9 (in una scala da 1 a 9, dove 1 è considerato non appropriato e 9 molto appropriato).

Ev-Toaff AS, Horrow MM, Andreotti RF, Lee SI, DeJesus Allison SO, Bennett GL, Brown DL, Glanc P, Horowitz NS, Javitt MC, Podrasky AE, Scoutt LM, Zelop CM, Expert Panel on Women's Imaging. ACR Appropriateness Criteria clinically suspected adnexal mass. [online publication]. Reston (VA): American College of Radiology (ACR); 2009.

Dalla letteratura più recente emerge che la FDG PET/TC in caso di ristadiatione di donne già trattate per carcinoma ovarico risulta più accurata della TC nell'identificazione di un numero maggiore di localizzazioni tumorali (specialmente piccole adenopatie e interessamento peritoneale). Inoltre, sembra che la PET/TC rappresenti la metodica di imaging migliore per la selezione delle donne che possono giovare di un secondo intervento di debulking.

Attualmente, l'identificazione di recidiva di malattia rappresenta l'indicazione principale all'utilizzo della FDG PET/TC nell'ambito del management delle donne con carcinoma ovarico (vedi linee guida NCCN), da impiegare come metodica complementare alla TC e/o alla RM: nel corso degli anni diversi studi ne hanno validato l'utilità in questo scenario clinico.

Dai risultati dei vari studi, emerge quanto segue:

- La FDG PET/TC è caratterizzata da elevata sensibilità e valore predittivo positivo nell'identificazione di localizzazioni macroscopiche di malattia (≥ 1 cm) potenzialmente resecabili in donne che presentano incremento dei valori serici di Ca125 e imaging convenzionale (TC/RM) negativo o dubbio;
- L'accuratezza diagnostica della FDG PET/TC risulta più elevata dell'imaging convenzionale nell'identificazione di piccole adenopatie retroperitoneali, iniziali localizzazioni peritoneali e metastasi scheletriche e muscolari;
- L'accuratezza della metodica può essere ulteriormente incrementata abbinando alla **PET/CT** una TC diagnostica con mdc;
- L'utilizzo della PET in questo scenario clinico modifica l'approccio terapeutico in un numero significativo di donne (> 40%);
- Sulla base dei risultati della PET è possibile selezionare le donne potenzialmente candidabili a terapie sito-specifiche (es. radioterapia) e a intervento chirurgico (47-56).

✓ In caso di sospetto clinico di recidiva o rialzo del Ca125 eseguire ecografia TV, TC torace-addome completo con mdc* ed eventuale FDG PET/TC a completamento.

F. Riassunto raccomandazioni

Screening del carcinoma ovarico

- ✓ Le Società Scientifiche italiane ed internazionali sono concordi nell'affermare che lo screening per il carcinoma ovarico nella popolazione generale non è raccomandato
- ✓ Lo screening potrebbe invece essere opportuno nella popolazione ad alto rischio per carcinoma ovarico
- ✓ La strategia di screening multimodale (MMS), che include lo screening annuale con CA 125 interpretato utilizzando l'algoritmo di rischio per carcinoma ovarico (ROCA) e l'ecografia transvaginale come test di seconda linea, ha mostrato risultati promettenti, ma è necessario un follow-up a più lungo termine prima di valutare la sua attuazione nella pratica clinica

Diagnosi della massa pelvica

- ✓ L'esecuzione e la refertazione di un'ecografia transvaginale secondo i criteri IOTA consente l'applicazione delle "Simple Rules (SR)" in qualsiasi Centro a cui la donna afferisca
- ✓ Se la massa annessiale risulta non classificabile con le Simple Rules la donna deve essere indirizzata ad un ecografista esperto per ripetere la valutazione ecografica
- ✓ Se questa opzione non è disponibile la donna dovrà eseguire una valutazione della massa tramite ADNEX (utilizzando il cut-off scelto da quello specifico centro: 1-3% o 10%) oppure tramite RM pelvi
- ✓ Nel caso in cui la donna venga avviata a follow up clinico-ecografico occorre ripetere l'ecografia TV a 3 mesi: se tale esame conferma l'indicazione a follow up, la donna ripete un'altra ecografia TV a 6 mesi ed a 12 mesi dalla prima diagnosi

Staging del carcinoma ovarico

- ✓ In caso di sospetto di carcinoma ovarico eseguire TC torace-addome completo con mdc*.
Se la donna presenta controindicazioni assolute all'esecuzione di esame TC eseguire RM addome con (o senza) mdc* e TC torace basale.
- ✓ In caso di sospetta malattia in stadio IIIC-IV e imaging convenzionale (TC, RM) negativo o dubbio, eseguire FDG PET/TC
- ✓ Il restaging con TC torace-addome completo con mdc* è opportuno, dopo almeno 7 giorni dalla chirurgia citoreduttiva, in caso di:
 - Residuo tumorale presente dopo chirurgia citoreduttiva
 - Residuo tumorale non descritto dopo chirurgia citoreduttiva

Follow up del carcinoma ovarico

- ✓ Non vi sono prove che esami strumentali non mirati, in pazienti asintomatiche, siano di qualche beneficio per la donna
- ✓ Tutte le donne sottoposte a trattamenti conservativi con la preservazione di almeno una gonade dovrebbero eseguire durante il follow-up ecografie TV periodiche
- ✓ In caso di sospetto clinico di recidiva o rialzo del Ca125 eseguire ecografia TV, TC torace-addome completo con mdc* ed eventuale FDG PET/TC a completamento.

**previa valutazione della funzionalità renale e di una eventuale diatesi allergica*